

# Стоматолог — Lurkmore

«Ха, доктор для зубов? Что дальше? Адвокат для волос? »

— Нельсон

«Если обычные врачи дают клятву Гиппократа, то стоматологи — клятву [Де Сада](#)... »

— Пациент

**Стоматолог** (*зубодер, зубной рвач, дантист, араб. طبيب الأسنان, евр. рас. : רופא שיניים*) — особая ветвь эволюции врачей, отличающаяся крайней степенью вежливости и эпическим садизмом. [ЧСХ](#), до появления этой статьи на Луркоморье, первым результатом поиска по запросу «стоматолог» выдавало статью [Кувалда](#), что [какбэ намекает](#).

[Little Shop of Horrors - Dentist Song](#)  
Все стоматологи

[Ну-с, продолжим!](#)  
одинаковы

## Эволюция

«Зуб — не орган, стоматолог — не врач. »

— Народное заблуждение

Профессия сия по древности может соревноваться с проституцией, ибо зубы, шинированные золотой проволокой, были найдены у египетских мумий [хз](#) какого года до н. э. Естественно, что с течением времени зубы у людей здоровее не становились, а орудия пыток становились [все более изощренными](#), что и определило развитие сабжа в доктора. Почему «в»? Потому как до XX века, а в [некоторых местах](#) и до сих пор, лечение было одно — удаление, и занимались этим фельдшера, на загнивающем западе — цирюльники, в этой стране — даже кузнечных дел мастера. В настоящее же время удаление зуба — крайняя мера, оправданная только тогда, когда нет никакой возможности сохранить зуб.

До победы пролетарской революции зубных дел мастер обитал по соседству с [ювелиром](#). Зубные дупла выпиливал и выскабливал под [кокаином](#). Мелкие пломбировав золотой фольгой, а для тех, что побольше, ювелир отливал золотые вкладки. Коронки мог, по капризу клиента, сделать [с одной стороны золотые, а с другой — платиновые](#). Да что там коронки! Бюгеля золотые на обе челюсти — только извольте. Поскольку у нищобродов денег хватало на сахар, но не на золото с кокаином, а желающих погреть руки у кого-то во рту поприбавилось, — развитие отрасли вполне закономерно пошло по пути лохотрона, что и привело в XIX веке к возрождению алхимии и появлению первого быдляцкого пломбирочного материала — серебряной амальгамы. В [этой стране](#) и соседствующих она имеет историческое значение, за исключением совсем уже [замкадских Мухосрансков](#), ибо нах работать этим раритетом, если есть нормальные цементы и фотополимеры?



Так все начиналось...

## Причины лулзов

«— Пациент, что вы так громко кричите? Неужели вы думаете, что я плохо слышу? »

— Дохтур

«Если бы я знал какие-то государственные тайны, честное слово — все бы выдал... »

— Пациент after treating

Как было сказано [кем-то не рожавшим](#), зубная боль, наряду с ушной, является самой сильной. К чему удивляться, что процесс лечения так часто доставляет массу лулзов и пациенту, и дохтуру? Справедливости

ради следует заметить, что так было до 80-х годов, а в **той стране**, как всегда, немного позже — стоматология-то к министерству обороны отношения не имеет. Связано это с тем, что:

1. Старые машинки с электромоторами и жестким приводом, имевшие до 3000 оборотов, по частоте вибраций четко попадали в частоту восприятия болевых рецепторов.
2. **Анестетики** были (а то и не было), прямо скажем, ещё не те — в основном эфирные — что не есть гуд и вообще...
3. **Многим докторам** было глубоко **ПОХУЙ** на ощущения пациентов, ибо частных клиник не было, а в государственную всё равно придут, ибо наступает момент, когда либо к стоматологу, либо **апстену**.

На данный момент с появлением турбинных наконечников со скоростью вращения **до 450 тыс. об/мин** и амидных анестетиков, в особенности **артикаина** (он же ультракаин, убистезин, септанест, цитокартин, **тысячи их**), больно НЕ БУДЕТ. Пациентам, страдающим **ФГМ**, стоматофобиями, нервным тиком и **немотивированной агрессией** в нормальной клинике со штатным анестезиологом могут забабрахать «**мониторируемую седацию**», и несколько часов унылого ковыряния в гнилых зубах с лужами крови и гноя превратятся для тебя в 10-минутный полёт на розовом облачке с помощью волшебного препарата «Дипрофол» со шлифовкой Тиопенталом. **Такие дела**.

## Классификация сабжа

«Есть стоматологи коновалы и есть... а есть ли?» »

— Кто-то где-то когда-то...

Существуют 4 основные специализации стоматологов:

### Стоматолог-терапевт

Самая многочисленная каста. В 90% девушки, так как у нормального мужика редко хватит терпения по 40 минут тратить на канал в 4-канальном зубе, а потом полтора часа подбирать цвета и прозрачность при послойной реставрации. Занимается пломбочками и канальчиками — чуть реже чем всегда этим его познания в стоматологии, как и вообще в медицине, ограничиваются. А при вопросе, разбираетесь ли вы в заболеваниях слизистой оболочки полости рта (СОПР), которые также входят в данный раздел, происходит **разрыв шаблона**.

### Стоматолог-ортопед

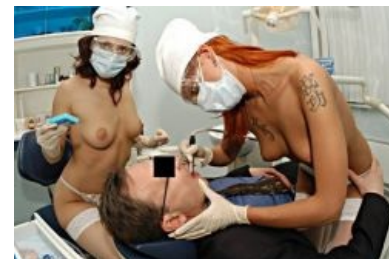В 90% мужчины — тянам у них чаще всего разрешается только мыть плевательницы. Считается исконно мужской профессией, официально — потому что требует инженерно-технических навыков. На самом деле, суть: распил реального бабла с откатом технику. Трудовая ниша — протезы: коронки, мосты, бюгеля, полные съемники *etc.* Самая кошерная из специальностей, ибо требует в основном технических навыков, кои выработать легче, чем размять мозг до рабочего состояния. Задача врача — отпрепарировать зубы под конструкции, реже — спланировать конструкцию. Остальную работу делает техник, а врач получает **PROFIT**. Справедливости ради следует отметить, что работа бывает очень тонкой — например при изготовлении виниров. Хуле вам, ровно снять переднюю поверхность зуба, да так, чтобы сверху 0,7 мм, а снизу 0,4. Это вам не **урановые ломы топить**... Хрустальная мечта ортопеда — в плановом порядке спилить все неорганы в хлам и вставить каждому анонимусу в отверстие для еды две фаянсовые подковы на литой арматуре. В реальной жизни пипл на такой развод ведётся редко, в основном, настаивает на искусственных неорганах только там, где натуральные закончились.

### Детские стоматологи


**Большинство** догадается, **чем эта группа занимается**, остальным **сюда**. Лечение детей имеет в первую очередь психологический нюанс, ибо если у 4-летнего ребёнка болит зуб, а врач не найдет к нему подход, лечение будет крайне изматывающим для доктора и еще более — для ребенка, поэтому 99,99% врачей — женщины.



Каждый уважающий себя стоматолог обязан поработать на подобные сувениры



Индивидуальный подход приветствуется...



Да, именно так часто и бывает

Половина пациентов имеет фобию именно потому, что раньше таких врачей не было, и уговоры заканчивались [привязыванием дитя к креслу](#) и принудительным лечением. К сожалению, качественно полечить зуб так невозможно, возможно только удалить. Помимо этого добавляются несформированные каналы, зайчатки постоянных зубов, но самое ужасное тут — орущий гоблин в кресле.

## Стоматологи-хирурги

Каста, имеющая наибольшее отношение к медицине, в последние годы разросшаяся так, будто они размножаются делением. 90% мужики, оно и понятно. Отличаются от коллег по цеху необычным цинизмом. Вся челюстно-лицевая хирургия во власти стоматологов, что бы вы там себе ни думали! А это, без малого, все новообразования, за исключением дыхательных путей, [реконструктивные операции](#), [пластика](#), и, фетиш последних лет — имплантация.

Следует отметить, что, хотя челюстно-лицевая хирургия существует в [этой стране](#) еще со времен [той](#), официально как специальность она так и не была зарегистрирована! Поэтому 1-й съезд челюстно-лицевых хирургов [в/на](#) Украине прошел под слоганом «Съезд несуществующих специалистов». Алсо масла в огонь подливает возможность специализации сюда всяких ЛОРов и общих хирургов. И это несмотря на то, что кафедра челюстно-лицевой хирургии существует только на стоматологическом факультете, и отношения к ней они имеют чуть меньше, чем никакого — что намекает на наличие тонн гешефта в данной области. Невермайдн.


## Подвиды (узкие специализации):

- 1. Гигиенисты** — снимает камешки, чистит зубки, в общем — недостоматолог. Попытка впихнуть невпихуемое, если конкретно — ввести профилактическую отрасль стоматологии. Так как народ у нас терпеливый и приходит за помощью, когда уже [кое-кто](#) подкрался, [результат закономерен](#). По большому счёту, доктором вовсе не является, ибо ординатуру/интернатуру не проходит, учится и вовсе три года (образование высшим не считается).
- 2. Пародонтологи** — к сожалению пациентов и к счастью пародонтологов, болеют не только зубы, но и окружающие их ткани — их-то и пытаются лечить. Не всегда удачно. Точнее, чаще неудачно. В общем, неудачно чуть реже, чем всегда. Связано это с тем, что [пародонтит](#) и [пародонтоз](#), задалбывающие 90% клиентов, имеют хроническую форму, то есть остановить их нельзя, можно лишь замедлить развитие. В основном [PROFIT](#) получают за снятие обострения, а на счет лечения... увы и ах, и [Vector](#) не поможет, несмотря на рекламу, ищите лазер [на иттрий-алюминиевом гранате с неодимом](#) и человека, знающего, что такое [бисфосфонаты](#).
- 3. Ортодонты** — пластинки, брекетты, трейнеры — всё, что исправляет прикус. Раньше была разделом детской стоматологии, сейчас отдельная специальность. Родители, не разрешайте детям сосать пальцы, спать с открытым ртом, не удаляйте молочные зубы раньше времени — иначе гарантированно станете клиентами! С недавних пор занимаются еще височно-нижнечелюстным суставом (точнее с давних, но Хватову и Славичека помнят лишь олдфаги), который поражен у 2/3 населения, гуглите синдром Костена и остеоартроз височно-нижнечелюстного сустава.
- 4. Зубные врачи.** Нет, это не описка — было раньше такое среднее образование, позволявшее исключительно ставить пломбы. При обсуждении данной статьи выяснилось, что таки водятся в достаточном количестве в некоторых резервациях.
- 5. Имплантологи** — нет, [блджад](#), такой специальности!11 Есть стоматолог-хирург. Слесарей учат в ПТУ, чтобы закручивать шурупы в челюсть много ума не надо — технология настолько отработана, что можно научить обезьяну! Если дохтур гордо именуется имплантологом, знайте — это [низшая форма](#) Homo Stomatologicus, которая тупо пытается косить бабосы.

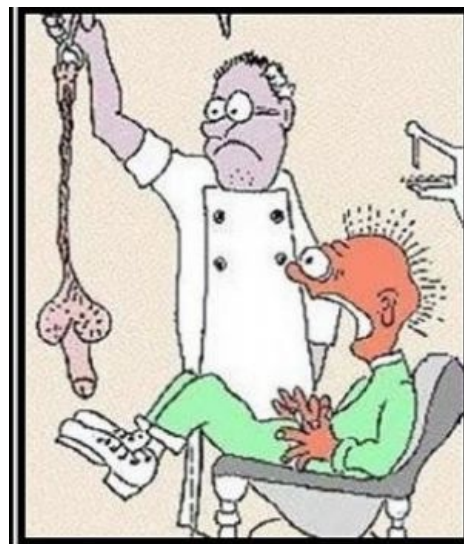
## Методы лечения

### Пломбы


«Простите за любопытство, а вы пломбы себе сами ставили?»



Первый тролль твоего детства



А вы думали — почему так больно?



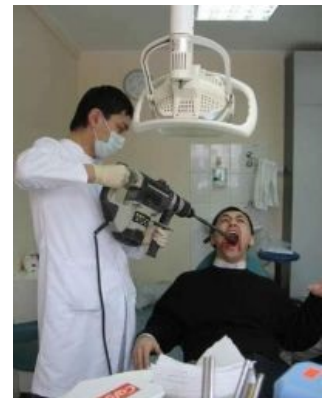
Зуб с зубами хуйни не посоветует

Пломба aka наращивание/реставрация — первая ассоциация со стоматологией, 70% стоматологических манипуляций — установка пломб. На данный момент наиболее близкий к идеальному материалу — фотополимер, оно и понятно. Преимущества:



Кто-то думает — это шутка?

- Высокие механические качества — уступает разве что амальгаме и естественной эмали, и то ненамного.
- Красивый естественный вид при правильной установке. Например, материал Esthet-X (Dentsply) имеет 34 оттенка и 4 прозрачности, хотя в реале используются 5-6 оттенков, остальные **just for lulz** и **задротов**.
- Высокая степень адгезии к тканям зуба — выше, чем у настоящих тканей зуба друг к другу. Ахтунг! (не в **этом** смысле). Данное свойство проявляется только в случае **АБСОЛЮТНОГО** отсутствия влаги во время установки! Даже влага дыхания будет критическим фактором — если вы платите **over 50\$** за пломбу, спрашивайте, будет ли вам установлен **коффердам**. Любые попытки отморозиться говорят об **уровне врача**. Разница — без него хорошо установленная пломба простоит 5 лет, с ним 15 лет. Врачу это конечно **безумно интересно**.
- Классные манипуляционные свойства то есть позволяет не только устранить дефект, но и восстановить анатомическую форму, создать контактные пункты, так как можно лепить сколько хошь, застынет все равно только под действием волны света длиной 470nm. Да-да, это те самые фонарики, которые совали вам **в рот**.



Оказалось, что нет

Фотополимер, за исключением относительно **редких случаев** — лучший выбор, не верьте, если вам говорят «оно будет стоять не хуже, чем фотополимер». Хорошо поставленный фотополимер стоит лучше, чем хорошо поставленный любой другой материал. Прикол в том, что плохо поставленный фотополимер стоит намного хуже, чем тот же плохо поставленный стеклоиономерный цемент. **Такие дела**.

## Каналы

Оооочень нудная вещь. От одного до четырех на зуб или до произвольного кол-ва в восьмёрках, диаметром от 0(!) до 4 мм, до 40 мм длиной, с трехмерной формой, заставляющей курить в сторонке самых смелых абстракционистов. Для грамотного прохождения придумано **over 9000** методов, разработано **100500** материалов и инструментов, в итоге всё зависит от врача — нормальный чел пройдет их с помощью 5 Н/К-файлов, а **некоторые**, имея **апекслокатор**, набор **протейперов** и **эндомикроскоп** наделают перфорацию.

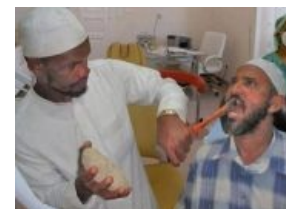## Удаление зуба

Самая кавайная манипуляция, причем за последние пару тысяч лет практически не изменившаяся в техническом плане. По количеству лулзов для врача и пациента оставляющая далеко позади все остальные. Наверное нет нужды описывать «как», скажу только, что длиться сие может очень долго, особенно для нижних восьмерок (**ня!**).



## Вкладки

Микропротезы, которые применяют для реконструкции формы и функции коронковой части зуба, нарушенной в результате кариозных и некариозных поражений твердых тканей зубов. Вкладки используют также при замковой фиксации и в качестве опоры несъемных и съемных протезов и шинирующих конструкций.



## Имплантация

Ввиду крайнего **ФГМ** некоторых уберученных **той страны**, отдельные научные направления были под табу. В частности, дентальная имплантация разделила участь **проститутки капитализма** и была запрещена законодательно, в результате чего вновь пришлось догонять и перегонять.

Что есть за метод имплантация? Грубо говоря — шуруп, закручивающийся в кость челюсти и играющий роль корня. Ну, спросите вы, какого приходится платить по килобаксу за штуку, а то и дороже, если все так элементарно? Цимес:

1. Шуруп из титанового сплава высокой чистоты, ибо организму не нравится, когда в него постороннюю хрень засовывают. Женщина и **МПХ** — забавное

- исключение.
- Шуруп имеет активную амортизационную систему — кость это вам не железобетон, там нагрузки и реакция **сопромату** плохо подчиняются. Ну то есть подчиняются, конечно, но рассчитывать напряжения в метаматериале с охрененной внутренней структурой... нет такого сопромата ещё. Не дорос.
  - Активное покрытие, чтоб кость плотно приросла — развернись душа... Видов покрытия практически столько, сколько фирм, от травления кислотой до SLA и BMP-2.
  - Куча призматических для установки — тупо дрель какого-то хера не подходит, ибо хитровыебанная кость не хочет расти, если в ней просверлят дырку без охлаждения физраствором со скоростью выше 300 об/мин и закрутят шуруп, используя момент силы более 35Н/см.



Ну и бренд также имеет цену: хотите Nobel, Straumann, Ankylos — вывалите полтора килобакса/шт. Niko и Mis будут дешевле, а У-имплант практически как дорогая пломба — качество соответствует.

## Отбеливание

Были времена, когда неестественно белые зубы составляли эталон «голливудской» улыбки. Но прошли они, как ни странно, не для всех — **некоторые** упорно считают, что такие зубы заставят тян/куна ходить за ними толпой, а работодателей открывать перед ними головкружительные перспективы. Бессмысленно объяснять, что дань моде сейчас — естественность, что при реставрациях искусственно имитируются трещины, пигментные пятна, прокрашенные фиссуры... Пускай хоть подробное описание метода станет руководством к размышлению.



Классическая реклама отбеливания зубов: до и после

Существует 2 основных метода отбеливания:

- Отбеливание с помощью кислоты — на данный момент имеет преимущественно историческое значение. Однако следует отметить, что большинство **народных** методов основываются на этом принципе — используются щавелевая, уксусная, лимонная, в **особо запущенных** случаях — фосфорная кислоты. В дремучем совке винрарный лекарь Боровский действительно использовал кислоту, но он же, блеать, потом хотя бы реминерализацию проводил! Ибо кислота вместе с органическими веществами, некоторые из которых неплохо бы и оставить, извлекает из зубов и кальция, что уже совсем нехорошо. Самоотбеливание в данном случае — вернейший способ угробить зубы.
- Отбеливание с помощью перекиси — 99% профессиональных отбеливающих систем. Цвет пигментов вообще обусловлен поглощением волн различной длины двойными/тройными связями в молекулах пигментов (п- и Δ-связями). Перекись окисляет их до одинарных связей (σ-связь) или вообще до **разрыва связи**. Естественно, перекись не перебирает между нужными/ненужными соединениями, окисляя всё подряд. Эксперимента ради можете смочить кожу 6% перекисью (при том что концентрация отбеливающих доходит до 30%) и посмотреть на результат в виде отшелушивания смоченного участка на протяжении недели .



Такие женщины часто считают, что отбеливание решит все их проблемы

Многие системы имеют в своём составе **компоненты** для нивелирования побочных эффектов: глубокое фторирование для повышения кислотной стойкости эмали, снижение чувствительности охувшего от таких методов нерва и т. п. Запоминайте методику, потому что через полгода Вы вернётесь к врачу с **еще больше** потемневшими зубами, ибо те будут вытягивать недостающую органику из пищи, ИЧСХ им похуй, какого она цвета.

Ну а на каком же принципе основано действие **100500** отбеливающих паст? Всё очень просто — на принципе **наждака**. Повышение абразивности является единственным методом отбеливания у паст. Нужно или нет сносить поверхностные слои эмали ради непостоянного и недостоверного эффекта — вопрос, мягко говоря, спорный. Отбеливание действительно можно рекомендовать в некоторых случаях — если в детстве человек наглотался фтора с водичкой, в результате чего зубы пошли красивыми жёлтыми пятнами, если мама во время беременности злоупотребляла тетрациклинами или другими **веществами**, и зубы имеют нежный коричневатый оттенок — Вам к стоматологу. Во всех остальных случаях...




Самый эффективный и безопасный способ отбеливания — **Photoshop!**

В большинстве же остальных случаев нужно винить генетику, **детерминирующую** оттенок зуба, и, как бы банально это не звучало, образ жизни: хронический стресс, присущий большинству жителей мегаполисов,

несбалансированное питание, гипокинезия — всё это плохо и само по себе, но в данном конкретном случае ещё и ведёт к истончению эмали, из-под которой начинает светиться жёлтый дентин. Стоит ли осветление жевалок на полтона кардинальным изменением *модус вивенди* — решать вам. Есть и ещё один нюанс, способствующий локальному потемнению зубов — зубной камень. Скопления невычищенного во время зубного налёта со временем кристаллизуются, образуя красивые серо-коричневые обрамления преимущественно в области десны, стыка и внутренней поверхности зубов. Не болезнь сама по себе, но одна из причин кариеса и воспаления дёсен. В данном случае рекомендуется запастись **приличным количеством нефти** и нанести визит в ближайшую зуболечебню, где тебе ультразвуком от этих неэстетичных элементов и избавят. Процедура болезненна только в запущенных случаях, в остальных даже приятна.

Пару слов о **чёрных зубах**. Практика чернения зубов ацетатом железа — *охагуро* — была распространена в Японии с древности и до 1900-х годов. Краситель не только придавал улыбке «красоты», но и хорошо защищал зубы от повреждений. У замужней женщины стойкость чернения зубов сравнивали с верностью и привязанностью в браке. Чернят зубы и сейчас, правда только молочные и с помощью осаждения серебра — для профилактики и лечения начального кариеса.

## «Хьюстон, у нас проблема»



**Осторожно! Шок-контент!**

Ниже расположено зашкаливающее количество гнилых зубов и гноя. Настоятельно рекомендуется отогнать от экрана беременных женщин и детей, а также особо впечатлительных животных. За последствия, вызванные чтением и просмотром, ответственности не несём!

«— ААА, доктор, что это у меня?!

— ААА, что это у вас?!...

»

— диалог

### Введение

Ну вот, наконец, свершилось — и у тебя, анон, наряду с симптомами, **намекающими**, что ты ешь наш клиент, начинаются невольные спазмы анального сфинктера в предвкушении встречи. Вопрос **«почему так получилось»** оставим истории, хотя с большой долей вероятности можно предположить, что ты положил МПХ на наши рекомендации... Либо же природа наделила тебя особо крепким здоровьем... Неважно. Сегодня твой счастливый день — очень может быть, ты узнаешь, что с тобой.

### Ремарочка

1. Никакой сайт — и даже Луркмор — не заменит диагностики с использованием основных и дополнительных методов. Информация здесь предоставлена исключительно для ознакомления и самообразования. Расширяйте границы познания о здоровье на здоровье.
2. Медицина наука не точная, а описательная, и варианты плавно перетекают друг в друга. Но клинических симптомов обычно хватает для диагностики — если не **вам**, то **врачу** наверняка.
3. Представленные здесь симптомы охватывают 95% острых случаев, с которыми люди обращаются, но остается еще 5%. И если у Вас, к примеру, **слизисто-сенехиальный буллезный атрофирующий дерматит Лорта-Жакоба** с проявлениями на слизистой полости рта, обратитесь на кафедру к соответствующему специалисту, ибо о нем не знает даже **Великий Абсолют** (!).
4. Практически невозможно найти золотую середину между объемом раздела/количеством информации/доступным изложением/попытками извлечь лулзы. Так что если тебя, анонимус, что-то не устраивает, ~~иди нахуй~~ **жалуйся в обсуждении**.

Ну и самая мякотка...

### Зуб и последствия

Симптомы и синдромы представлены в порядке отягощения, прямо пропорционально коррелирующей со временем лежания МПХ на профилактических осмотрах. Итак...

У тебя **ВНЕЗАПНО** заболел зуб. В 100 случаях из 100 **ВНЕЗАПНО** зуб болеть не начинает, этому обязательно что-то предшествовало, на что ты **обратил внимание**. Болит чаще всего на холодное, реже на горячее, если боль длится до 1й минуты — лети к стоматологу, ты можешь избежать лулзовывивающего процесса извлечения нерва/

прохождения каналов — это пока лишь глубокий кариес, но нерв уже начинает выебываться — обойдешься пломбой, максимум 2мя — сначала временной, потом постоянной. Если есть пломба, но зуб заболел впервые — ее либо нужно менять, либо, в зависимости от состояния внутренностей зуба, наебнуть антибиотика типа какого-нибудь ципрофлоксацина, нередко по назначению врача.

К врачу ты конечно же не пошел, **зажав денег на пломбу**. И вот в один прекрасный момент ты просыпаешься ночью от дикой боли, насквозь просверливающей голову и все на свете. Болит до такой степени, что ты теперь готов отдать последние трусы, лишь бы от нее избавиться. А на улице по **закону подлости** воскресенье/праздник/ночь/-50. Поздравляю, у тебя острый **пульпит**. Иногда днем может немного успокоиться, снова разгоняясь **под вечер**, и ты, позавтракав анальгином, носишься с фитилем в заднице по городу в поисках ЕГО, РОДИМОГО. Только вот если при кариесе ты обошелся бы одной пломбой, здесь тебе кроме нее, родимой, запломбируют еще и каналы, что выйдет в сумме от 2 до 4 раз дороже. Запомните — чем больше запущена ситуация, тем дороже выйдет лечение... ну разве что вырвать нахуй... и несмотря на это, тем более неблагоприятным может быть отдаленный прогноз!

Смыкание зубов вначале безболезненно, затем также начинает доставлять — острый периодонтит. Боль становится сначала ноющей, потом дергающей, причем такое чувство, что дергает она за мозг, усиливается ночью, зуб какбэ вырастает — просит обратить на него внимание. И ты таки обращаешь. По-разному — **засовываешь в имеющуюся дырку фильтр от сигареты**, кладёшь чеснок, чем немало доставляешь стоматологу потом — к позавчерашним завтракам добавляется его нежный аромат. В конце концов ты кладёшь МПХ и идешь таки к стоматологу... В данном случае все еще можно обойтись удалением нерва и полосканием, не прибегая к помощи хирургов. Не стоит надеяться, что само рассосется — даже если пройдет, то это признак перехода в хроническую форму. Будет доставлять в разной степени с завидной периодичностью.

Итак, ты — **герой/настоящий мужык**/просто не доверяешь стоматологам/сцкло и какой-то зуб тебя не сломает. В один прекрасный момент утром ты подходишь к зеркалу, и с удивлением отмечаешь, что с одной стороны появился здоровый румянец и глаз почему-то не открывается/щека плавно переходит в плечо — периодонтит. Естественно, тут варианты поинтереснее — удаление причинного зуба и/или разрез. Строго говоря, иногда такие зубы можно спасти, но вряд ли за это кто-то возьмется, ибо можно налечить **такое**...

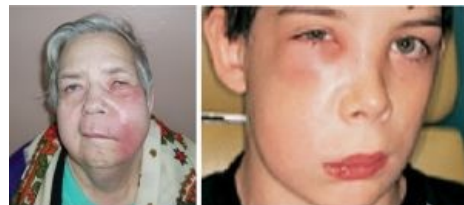Однако, ты однозначно решил **принять ислам**. Решение, конечно, твое. Однако отметим, что выбрал ты не самый легкий и приятный путь. Либо гной проникнет сначала под надкостницу, потом под кожу на лице и шее — флегмона. У человека поднимется температура, начинается лихорадка, и либо у него все переходит в сепсис, либо гной из окологлоточного пространства проникнет в грудное средостение, и начнется медиастинит. Следует отметить, что в первом случае смертность составляет 30%, при 2м — до 70%.

Бывает так, что зуб перестаёт **доставлять**. Думаешь ты выздоровел? Обломись, сына, у тебя скорее всего хронический пульпит, который через полгода перейдет в хронический периодонтит. То есть организм, препятствуя проникновению инфекции через канал зуба, вызывает развитие у верхушки корня грануляционной ткани (гранулема), которая со временем **обретает капсулу** и превращается в кисту — с этого момента она начинает расти, жить своей жизнью и **доставлять сама по себе**. Дорастается она до нехуевых размеров — вплоть до патологического перелома челюсти вследствие истончения костной ткани. Или же прорастает в кость и выходит в полость рта в виде свища — небольшой прыщик, из которого периодически выделяется гной. Варианты лечения — удалить хирургически с доступом через кость, лечить терапевтически перепломбируя канал кальцием — от 3 до 9 месяцев, либо популярный и реально эффективный метод — с помощью **HealOzone** — 1-2 месяца.

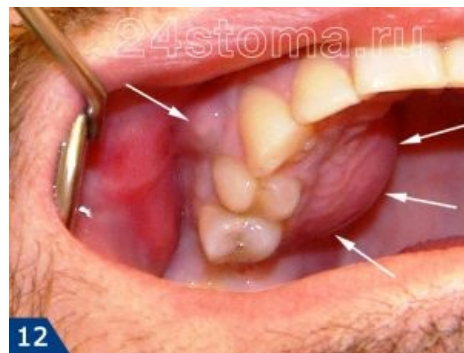Остеомиелит — омертвение участка кости — что-то среднее между пиздецом и не-пиздецом, бывает следствием периодонтита и периостита. Возникает неприятный запах — в смысле еще неприятнее, чем был, зубы рядом с пораженным становятся подвижны как клавиши пианино, возле них начинает выделяться гной, кусок челюсти протяженностью как-тебе-повезет становится



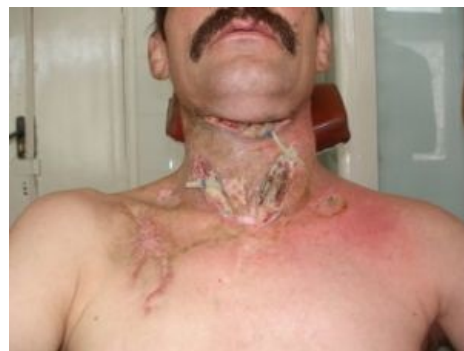Так периодонтит выглядит в понимании обывателя




А так все **на самом деле**. Счастливые лица намекают на извлекаемые обладателями лулзы



Взгляд изнутри



Анаэробная **флегмона**, запущенный случай.



Секвестры верхней и нижней

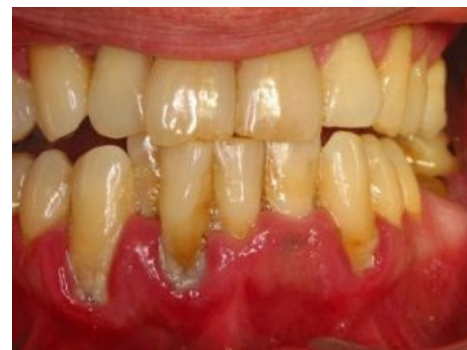отечным и болезненным. В течение 3-4х недель образуется секвестр, который нужно удалить. Если не удалить, через пару месяцев он отторгнется сам. Вместе с половиной лица. Няшно, правда?

Секвестры вертели и пиляли челюсти. Включаем фантазию и представляем, кто чего лишился

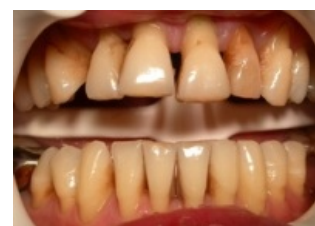## Пародонт

Рассматриваются только распространенные на весь зубной ряд случаи:

1. Гингивит — воспаление десен. Причины — **тысячи их**. От банального «не повезло», до ожога горячим чаем, простуды, беременности, грязных МНХ столовых приборов. Симптомы — синюшность, отечность, кровоточивость края десны. Лечение — метрогил-дента + полоскание антисептиками/противовоспалительными — винтажные ротокан, ромашка, кора дуба, более современные мирамистин, хлоргексидин, новоиманин, мараславин, хлорфиллипт... Если хронический — периодическое снятие зубных отложений, те же полоскания.
2. Гингивит гипертрофический — разрастания краев десен. Часто бывает при беременности на фоне гормональной бури. Следите за гигиеной, особенно при беременности — ибо в это время врачи заснут вас реально лечить ибо дрищут испортить ребенка. Остальным в помощь хирургия и склерозирующая терапия.
3. Гингивит некротический — ащкая боль, запах изо рта как из раскопанной могилы, температура, некроз слизистой — в общем, прелесть. Имеет бактериальную природу (фузоспириллярный симбиоз Венсана). Метрогил-дента, хлоргексидин и антибиотики.
4. Пародонтит — наряду с пародонтозом бич современности. Главный симптом — атрофия окружающей зуб кости, и это, блеать, никак не остановишь. Теорий развития **over 9000**, но это не тот случай, когда количество переходит в качество. Возможно лишь замедлить с помощью противовоспалительной терапии, курсов линкомицина, физиотерапии, в последнее время — **бисфосфонатов**, которые сами по себе являются нехилой отравой для организма.
5. Пародонтоз. То же самое, только без признаков воспаления. Бисфосфонаты в помощь.
6. Юношеский пародонтит — молниеносно прогрессирующая потеря костной ткани во время полового созревания. Причина — неудачное сочетание гормонального взрыва с нужными микроорганизмами в нужном месте в нужное время. ЧСХ, волшебный линкомицин нихуя не помогает. Эффективны доксициклин и ципрофлоксацин.



Пародонтит. Прибавляется воспаление

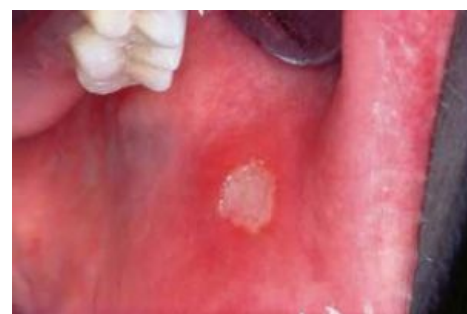

Пародонтоз. Атрофия и рецессия онли

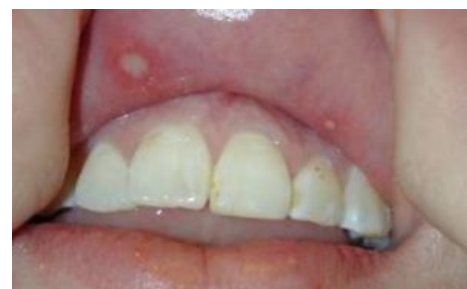## Слизистая оболочка полости рта (СОПР)

Все заболевания человека проявляются в разных частях тела, не зря тибетские целители различают около **200** характеристик пульса, в то время как официальная медицина знает 4, так и **особо задроченные шаманы** на кафедрах по внешнему виду языка могут рассказать чуть ли не биохимию крови. В остальном же...

1. Лейкоплакия — белый или коричневатый налет по линии смыкания зубов на щеках и языке. Если не изъязвляется и не разрастается до неприличных размеров, вмешательств не требует.
2. Хронический рецидивирующий афтозный стоматит (ХРАС) — наверное самая частая тема из этого раздела. Напоминает герпес, только на слизистой. Периодически образуются крайне болезненные язвочки (афты) на слизистой рта. Причина не установлена. Варианты — вирусная этиология, бактериальные загрязнения с грязными столовыми приборами, аутоиммунные нарушения. Лечение афт — мази Pansoral и Bonjela (которые надо сначала найти в аптеках вашего города, не нашли — возьмите Холисал с тем же составом), а не ваши симптоматические Солкосерилы, КП-пласты, Диплен-денты и даже Урго-афты. Кстати, народное средство — синьку — можете пить или вводить внутривенно, **результат ожидаем**. Можно полоскать рот 3 раза в день чудесным средством «Стоматофит», которое чуть менее, чем полностью состоит из спирта и настоя на травах. Как правило, боль снижается уже после первого применения, а через пару дней и вовсе наблюдается восстановление слизистой.
3. Проявления общих заболеваний — от геморрагических пузырей при гипертонии до... чего угодно. Пемфигус, пемфигоид, многоформная экссудативная эритема, красный плоский лишай, системная



Те самые афты



Срать кирпичами не стоит



красная волчанка, герпетический дерматит Дюринга, гистиоцитозы Х... Продолжать не стоит. Если Вам так не повезло и что-то такое вас колбасит, эта статья Вам не поможет — Вы уже знаете намного больше. Если же так не пойдет, гуглите «Заболевания слизистой оболочки полости рта и губ» Машкиллейсона.

## Ортодонтические траблы

**Причины:** Можно долго поражаться **некоторым родителям** — как можно класть на здоровье ребенка такой длинный грязный **МПХ**? Большая часть людей имеет проблемы с прикусом, все они берут начало в детстве. Ниже приведены банальные причины, и не нужно задавать себе вопросов типа «что, правда такая фигня может иметь последствия?», ответ будет **ДА, СЦУКО!!!**:

1. Дыхание с открытым ртом — часто во сне. Формирует открытый прикус, **бульдозероподобную** нижнюю челюсть, сужает верхнюю зубную дугу, неправильная осанка → остеохондроз еще в молодости.
2. Сосание пальцев/языка/соски до 5 лет/посторонних предметов. Сужение зубных дуг, открытый прикус.
3. Удаление молочных зубов до начала прорезания постоянных. Приводит к смещению и скученности постоянных зубов.

Вот и все! 90% зубных аномалий можно предотвратить, если следить за вышеуказанными моментами.

## Варианты лечения

1. Незаслуженно забытые отечественные активаторы функций. На данный момент возрождаются в виде **трейнеров**.
2. Пластинки. Многие рано их списали, хотя в детстве, когда брекет не установишь, полугодовое ношение пластинки может предотвратить 2 года брекетов и 4 года ретейнеров в будущем. Однако пластинка будет стоить 40-100 \$, а за брекет можно **срубить** 1000 ентов. Смекаешь, Шарапов?
3. Про брекет-систему, наверное, не знают только самые олдфажные **хикки** — благодаря никель-титановым дугам с охренительной памятью формы, несчастным ортодонтам уже не нужно придумывать мозговывносные силовые элементы на нержавеющей стали, как это было в классической эджуайз-технике. Принцип прост — упругая дуга постепенно восстанавливает свою форму, даже если к ней прицепить зубы. Классически брекет делался из металла, потом из керамики, в том числе разноцветной, потом переместились на обратную сторону зубов (лингвальные) — не исключено, что через пару лет увидим их в еще более **интересных местах**. ИЧСХ, благодаря гениальному маркетингу они стали восприниматься как эстетический элемент! Ну в принципе логично — чем не пирсинг на зубах? А **особо одаренные** вешают намного более дорогие лингвальные, чтобы растворять пасту на 180° и тыкать в них пальцем — мол, **как я крут**, лингвальные брекет! Кстати, не следует забывать про избирательное шлифование зубов после брекетов, многие стоматологи **не хотят этим париться**.
4. Суставные капши. Наконец-то зов винрарных ортодентов был услышан и люди взялись за сустав. Дело в том, что височно-нижнечелюстной сустав является самым сложным из суставов организма, а по законам кибернетики — чем сложнее система, тем проще она ломается. Большинство людей периодически слышат щелчки, хруст в своем суставе — это признаки **остеоартроза**, значит с хрящем и/или суставным диском не все в порядке. Не нужно **срать кирпичами**, такое у 2/3 населения. Бывает, у многих процесс порой обостряется — сустав начинает болеть, воспаляются лимфоузлы, иногда поднимается температура. Обычно проходит само за несколько дней если не грызть гранит и не **открывать зубами пиво**. Если затянулось — спасает трехдневный курс Азитромицина/Доксициклина и Диклак-гель. Так вот — для нормализации прикуса и разгрузки сустава придумали силиконовые капши. Если у тебя, анонимус, есть проблемы — попробуй, реально помогает.



Небезызвестный сабж



Еще несколько знакомых лиц

## Предраковые заболевания

Все стоматологи не раз слушали, как пациенты дрожащим голосом со слезами на глазах показывали какую-то **вавку**, и рассказывали, **что будет дальше**. ЧСХ, в 90% случаев это была реально какая-то хуйнюшка, на которую нормальный человек не обратил бы внимания.

Зато периодически приходят **люди** с третьей стадией рака по TNM, и им, сцуко, похуй, что куда-то съебалась вся нижняя губа, или из

подподбородочной области через свищи выделяется слюна. Один дедушка реально доставлял, показывая, как можно курить без обеих губ. [Такие дела...](#)

Онконастороженность следует проявлять при любых хронических изъязвлениях (больше трех недель уже нужно обследовать). Считается, что при наличии минимум двух из нижеперечисленных признаков нужно начинать [срать кирпичами](#):

- отсутствие эффекта противовоспалительной/антисептической терапии в течение двух недель.
- неправильная форма области поражения с рваными краями.
- крайняя болезненность.
- постоянная кровоточивость/наличие корочек.
- стабильное уплотнение в его основании.
- быстрый/неравномерный периферический рост очага поражения.

Самым частым располагающим фактором является хроническая травма — даунская привычка прикусывать себе губы и засасывать щеки в дефекты зубных рядов, постоянная травма некачественными протезами и употребление некоторых [веществ](#). Курение также здоровья не добавляет, [хотя...](#)

Итак, нижеперечисленные 4 формы являются **обязательно переходящими в рак** предраками — не надейся, что [ты](#) будешь исключением.

1. Болезнь Боуена — имеет вид красного пятна/нескольких пятен с корочками на коже/слизистой оболочке. Фишкой является неравномерный периферический рост.
2. Бородавчатый предрак — имеет вид классической бородавки на нижней губе. Корочки и кровоточивость прилегают.
3. Ограниченный предраковый гиперкератоз — имеет вид четко ограниченного белесоватого очага чешуек неправильной формы на нижней губе, до 2 см.
4. Хейлит Манганотти — имеет вид 1-2 безболезненных язв с гладким блестящим дном размером 1-2 см на нижней губе. Порой существуют 10-20 лет, но [результат однозначен](#).

## Троллинг

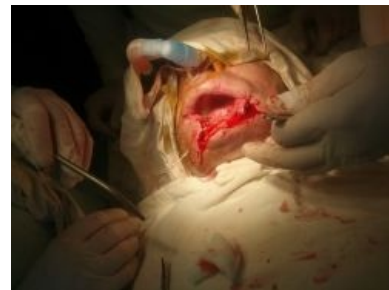Нужно сразу заметить, что троллить стоматолога, сидя в его кресле в предвкушении процедуры — дело неблагодарное. А вот после или просто так — самое оно. Методы:

[Арабу отрезают голову](#)  
Профилактика кариеса в Афганистане

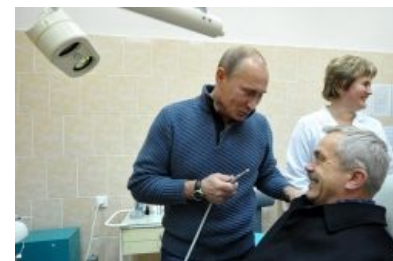- «Да что вы мне тут рассказываете?! Вот я читал в интернете/слышал от дяди Васи/смотрел [Малахова](#) и точно знаю, что у меня %диагноз%, и лечить меня надо %любой ебанутый метод%». Если вам мало, можете прибавить «Эх вы, а еще университет закончили». Надо признать, что метод работает на ура и выносят им мозг пациенты каждый день. Так что троллить нужно осторожно, а то стоматолог может ~~взять и уебать~~ полечить согласно вашим рекомендациям. Ну а, если серьезно — до [некоторых](#) реально не доходит, что после 5 лет в универе, двух в интернатуре и некоторого рабочего стажа, стоматологам действительно виднее что где и как.
- «Вот у меня [чугуниевая](#) пломба, поставленная 100500 лет назад держится до сих пор — а ваши [полимеры выпадают](#) через год-два!». Отчасти справедливо, ибо жопорукый сабж может зафейлить пломбу из нормального материала по офигенной стоимости. Однако жопорукые сабжи были, есть и будут — так же как и нормальные, впрочем. Так что данное явление чаще является исключением из правила, лишь подтверждающим оное — матчасть не стоит на месте, методы и материалы эволюционируют в сторону повышения качества и стоимости само собой. Ну и, да, уебать за такое также хочется.
- «Поставил такую малюсенькую хрень 2 раза в день — и через полгода заработал на Лехус/X5/Инфинити/Бугати вейрон. Буржуи, мать вашу!». Болеть нынче дорого любимыми органами. А вот найдите врача, который 4 часа будет с Вами играть стоя полураком, и так 8 часов в день 5 дней в неделю. При том, что место не всегда так эстетично, как хотелось бы. Также прибавим стоимость материалов, оборудования и курсов — это половина цены, профессиональные прелести — стоматологи на втором месте среди врачей по опасности заражения [СПИДом](#) и гепатитом С после [патологоанатомов...](#) Но всем [как всегда](#).
- «Курица — не птица, стоматолог — [не врач!](#)». Работает не всегда, ибо, к сожалению, в большинстве случаев правда. Несмотря на то, что базовый курс дисциплин читают всем, большинству стоматологов он просто [не интересен](#). Хотя есть исключения, которые могут заткнуть за пояс врачей общего профиля. Справедливости ради, точно так же можно сказать «хирург — не венеролог», «ЛОР — не терапевт», «%специальность% — не %специальность%». Однако ж — не звучит.
- «Все стоматологи — садисты!». Ну что тут сказать — да, блджд, Вы нас раскрыли!

## Интересные факты

- Причина развития кариеса давно определена — это ~~наш президент~~



один из 4 штаммов кислотопродуцирующих стрептококков — [Streptococcus Mutans](#). Есть мнение, что совсем несложно создать (если уже не создан) альтернативный штамм без кислотопродуцирующих свойств, который может вытеснить вышеуказанный. То есть кариес можно предотвратить путем рассасывания в детстве, или периодического рассасывания, таблеточки с лиофилизированным [ГМО-штаммом](#) — по сути тот же сухой йогурт. Но тогда теряется [PROFIT](#) в виде [сотен нефти](#), которые непрерывно качаются из [тупого населения](#) нашей планеты через зубы. [ZOG](#) не дремлет!



И даже ОН...

- Бытует мнение, что молочные зубы можно невозбранно удалять в любой момент, все равно выпадут (убейтесь, блеать, [апстену](#), все равно когда-то сдохнете). Проблема в том, что существует [феномен Попова-Годона](#) — смещение зубов в сторону отсутствующих за счёт отсутствия силы сопротивления со стороны последних. Получается, что при отсутствии зуба соседние будут сближаться друг с другом, дабы компенсировать отсутствие зуба. А постоянные прорезаются там, где есть свободное место. В итоге к моменту прорезания постоянного зуба место под него отсутствует, и он вылезает не на своем месте, криво, что в дальнейшем ведет к неправильному прорезанию остальных. Делайте выводы, родители. Для особо тугих — не будьте [долбоёбами](#), заплатите нормальному врачу и полюбите ребенка.
- Стоматологи [ГАРАНТИРУЮТ](#) — по большому счету похуй, какой щеткой вы чистите зубы, главное чтобы она была средней жесткости. [Направление роста щетинок, резиновые полировальщики языка etc](#) являются методом развода [доверчивых граждан](#) на бабло. Ну и стоять щетка должна не меньше 6 \$, иначе через неделю превратится в ромашку.
- Зубные пасты. 90% продающегося в супермаркетах и 120% рекламируемого — полное [ГАВНО](#). Даже смотреть не следует в сторону Блендамедов и Аквафрешей, и миф о том, что в Европе оно качественнее, разбит в дребезги. Нормальные пасты продаются либо в аптеках, либо у дистрибьюторов, и если у Вас нет денег на ROCS, Rembrandt и Radonta, купите хотя бы [эмвеевский Glister](#).
- Есть легенда о том, что основоположник советской ортопедии расовый украинец [Абрам Исакович Бетельман](#) умер в 91 год без единого кариозного пятнышка на зубах, при том, что никогда их не чистил. Вместо этого каждый раз после еды он съедал яблоко. Лучшее очищение — самоочищение (но не хот-догами, блеать). Правда это или нет — не помнят уже даже винрарнейшие из олдфагов. Поездка автора по Африке, где вместо зубных щеток [местные жители](#) жуют палочки [какого-то](#) дерева уже пару тысяч лет, в принципе этот тезис подтвердила — кариеса там практически нет. Хотя попытка перенять эту привычку привела лишь к [скоротечной диарее](#).
- Не вставляйте в зуб камешки ака зубной декор — популярное среди тупых пёзд и приравненных к ним низших многоклеточных действо, выражающееся в «украшении» зубов разного рода драгоценным и не очень шлаком — с расстояния более трех метров выглядит, как приставший к зубу листик петрушки.
- Самые хайтековые методы лечения — [эндопротезирование сустава](#) при деформирующем остеоартрозе/анкилозе, изготовление конструкций по технологии [CAD/CAM](#) и [стереолитографии](#), челюстно-лицевая ортопедия с помощью киберкожи, подсаживание выращенных зубов — в этой статье не описаны, ввиду доступности лишь [некоторым](#) людям. Во всех [остальных](#) при чтении это вызвало бы лишь ощущение некоторой [неполноценности](#).
- [Вампирские](#) клыки у готов — это хуита. Нарастить клыки в принципе можно, однако ни говорить ни есть нормально с ними не получится. В ортодонтии есть такое понятие — «клыковое ведение», это значит, что в норме направляющими и ограничивающими движение челюстей относительно друг друга являются именно клыки.
- Следует предостеречь [доверчивых пациентов](#) от реклам, содержащей слово «лазер». «Лазерное отбеливание» — распад перекиси инициируется лазером, в остальном без изменений. «Лазерная имплантация» — лазер выполняет роль скальпеля, остальные этапы классические. Единственное, что отличает технологию ощутимо — цена. Видя фразу «Лечим лазером [всёжкую хуиту](#) любые заболевания!»... Ну ты понел.



В Джихад только с чистыми зубами, СЦУКО!!!

[Стоматология в индии.flv](#)  
Особенности индийской стоматологии

## Мемы

- **Абсолютно безболезненное лечение.** Данный мем пестрит в каждой второй рекламной листовке. Понятное дело, что болевой порог зависит от многих факторов организма, и никто не гарантирует, что [ты](#) ничего не почувствуешь. При некоторых воспалительных заболеваниях, при наркомании и прочих других состояниях, болевой порог может быть очень пониженным. Разумеется, отделу пиара этого не понять.
- **Врач с ипотекой.** Мем родился на стоматологических форумах, где врачи и зубные техники выкладывают свои случаи. Мем часто присутствует в саркастических вопросах, относительно работ, в которых видна раскрутка пациентов на деньги: «А зачем было вкручивать пять имплантов, если и на трех неплохо бы держалось? У врача ипотека, что ли?» В результате может разгореться нехилый

срач, в котором одни будут доказывать необходимость подобного действия, а другие обвинять автора в меркантильности.

- **Удаление N зубов по цене одого.** Заезженный рекламный трюк, который маркетологи попытались применить в стоматологии. Если где-то в «Ашане» это можно простить, то в отрасли, куда человек идет решить свои проблемы со здоровьем, такие предложения звучат как издевательства. Чаще употребляется врачами в отношении конкурентов. Является неплохим признаком того, что клиникой владеют дилетанты в данной отрасли.

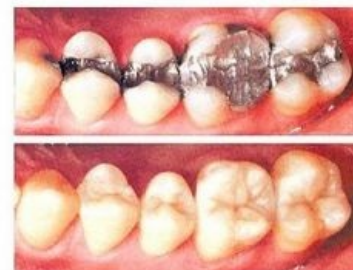## Срачи

### Узкоспециализированный амальгамосрач

*Мнение номер раз:* амальгама — винрарнейшая и самая правильная пломба. Мало того, что более века служит верой и правдой, так еще является единственным в своем роде (помимо зафейленного «Галодента-М») представителем сего класса в стоматологии, что и определяет ее уникальные свойства, в частности — невьебенную прочность и коэффициент температурного расширения, равнозначный зубным тканям.

*Мнение номер два:* чтобы описать недостатки, понадобится список:

1. Офигенная эстетика пломбы. Тут [без комментариев](#)
2. Полное отсутствие адгезии к тканям зуба. Ввиду этого практически ограничивается применение 1-м и частично 2-м классом по Блеку + о щадящей препаровке не может быть и речи — только [квадратно-гнездовые](#) формы.
3. Хваленый коэффициент расширения по сути ничего хорошего и не дает. В малую полость безболезненно встанет любой материал, а при пломбировке большой в результате отсутствия адгезии потом тупо сколятся истонченные стенки. [Фейл](#). Зато...
4. Учитывая металлическую природу, теплопроводность на высоте — при глубокой полости будет дарить лулзы при попытке скушать мороженное и выпить чаю. И [снова...](#)
5. Прочность офигенная, да? Ну если сравнивать с Лателюксом и Градией то да, ими моляры пускай в лечебных амбулаториях восстанавливают. А про пакуемые композиты не слышали (SureFill, например)? Да и не обязательно пакуемые — тот же Esthet-X немногим мягче эмали. Неужели [опять?](#)
6. Про санитарные нормы для работы с амальгамой знаете? Специальный герметичный шкаф с активной вытяжкой, да еще с очисткой исходящего воздуха — даже при работе капсулами! О, нет, снова [он...](#)



Замена амальгамы на фотополимер. Такой классный материал, и зачем его менять было?

**Вывод:** Содержать необходимые условия для того, чтобы пломбировать амальгамой 1й и порой 2й класс по Блеку, причем объясняя пациентам, что эта винрарная металлическая хрень реально лучше, чем современные фотополимеры? На такое способен лишь ярый амальгамофапер...

## Галерея

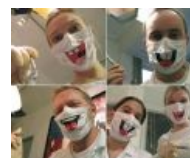### Стоматологическая хрень



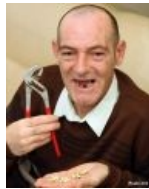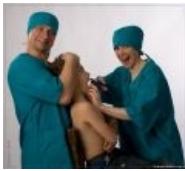Бывает и так...



Пафосный стоматолог пафосен...

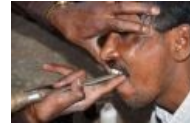
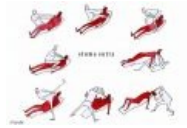
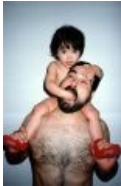Няшки



Детские  
стоматологи  
такие детские...

Не нравится, как  
мы работаем? Всё  
в твоих руках!



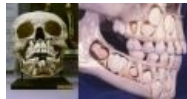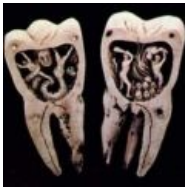Даже  
комментировать  
сложно...

Stomasutra

...и обработать  
напильником



Правду не  
скроешь



На самом деле  
всё вот так

Череп ребёнка до  
выпадения  
молочных зубов

Работают  
профессионалы

Безжалостные  
опыты в области  
стоматологии

## См. также

- [David After Dentist](#)
- [Нейролог](#)

## ССЫЛКИ

- [Онлайн-справочник по стоматологии](#)



Doctor

Chris-chan    Lingua latina non penis canina    Silvy    Аборт    Акне    Алкоголик    Анорексия  
 Антипсихиатрия    БАДы    Баклофен    Бацька    Белочка    Бессмертие    Биша    Муда

Бокланопоцтит Больница Бронников Михаил Булгаков В морг Вазелин Ван Гог  
Леонид Василевский Вдоль Венерические болезни Миша Вербицкий Вестник ЗОЖ  
Вильгельм Райх Владимир Жданов Владимир Фомин Волшебная таблетка Врачи-убийцы  
Галоперидол Ганнибал Лектер Геннадий Малахов Гипноз Гомеопатия Грабовой  
Грета Тунберг Григорий Горин Гунтер фон Хагенс Даниил Хармс Депрессия Диета  
Дисбактериоз Доктор Доктор Попов Доктор Хаус Дурдом Евсюков Звёздочка  
Иван Гамаз Иммуномодулятор Импотенция Инфекции Йога Йозеф Менгеле  
Карательная психиатрия Кашпировский Киркоров КЛБ Клиника Клиническая смерть  
Клятва Гиппократы Когнитивная психология Когнитивный диссонанс Комплексы Козьмо  
Кризис среднего возраста Кровь из носа Лобанов Лоботомия Медик Молодильное яблоко  
Мулдашев Наркоман Недоёб НЛП Новодворская Облысение Обрезание Одержимость  
Ожирение Онищенко Опухание гондураса Оргазм Осознанные сновидения Пандемия  
Паразиты человека Паранойя Пасечник Патологоанатом ПГМ Педоистерия Пейсатель  
Пиздецома Преждевременная эякуляция Презерватив Прививки Психолог Разрыв шаблона