

Фимоз — Lurkmore

Эта статья о патологии содержимого штанов; о патологии содержимого черепной коробки см. [Фимоз головного мозга](#).



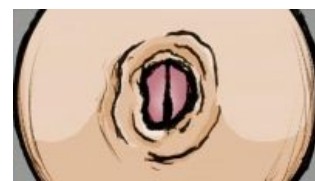Осторожно! Шок-контент!

Ниже расположено зашкаливающее количество фимозных хуйцов. Настоятельно рекомендуется отогнать от экрана беременных женщин и детей, а также особо впечатлительных животных. За последствия, вызванные чтением и просмотром, ответственности не несём!

«Фимоз — болезнь унтерменшей»

— Анонимус

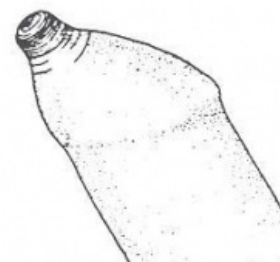
Фимоз (греч. *φίμωσις*, лат. *phimosis*, бояр. *незалупа*) — гендерно мужской половой недуг. Врождённый дефект, проявляющийся аномальной узостью препуциального кольца. Физическая ограниченность организма в возможности практических занятий половой репродуктивной еблей при сохранении потенциала и физиологической потребности в оной. Генератор перманентной попоболы обладателя данного отклонения. Одна из причин того, что ты — [девственник](#).



Фас...

Срыв покровов

Пожалуй, называть этот недостаток болезнью было бы не совсем корректно. Фимоз не стоит преградой полноценной реализации всех жизненно необходимых физиологических потребностей организма и не несёт непосредственного вреда здоровью, кроме тяжёлых случаев, когда отверстие настолько узкое, что мешает даже справить нужду, либо же под кожей возникли сильные непроходящие воспаления. Но ежели особь вполне способна дышать, [жрать](#), [срать](#), [ржать](#), ссать, [дрочить](#), производить и потреблять ресурсы и т. д., не испытывая при этом никаких болезненных ощущений и функциональных ограничений в сравнении с другими здоровыми особями, то какая же это, [КЕМ](#), болезнь? А [ебля](#) нужна для выживания вида в целом, в выживании индивидуума она не играет никакой роли.



...и профиль

По существу, сабж — больше механизм в половом отборе, нежели заболевание, своеобразный естественный «контрацептив», способ отсеивания неполноценных самцов со слабым геномом, дабы они, не приведи Г-дь, в стечение каких-то невероятных обстоятельств, не вздумали оставить потомство. Да-да, сама [матушка-природа](#) позаботилась о том, чтобы у [некоторых](#) не было секса, толсто намекая, что они [не нужны](#).

Группы риска

«Филон Александрийский через столетие после Христа считал, что главной целью обрезания было добиться прямого семяизвержения, чтобы семя не расходовалось впустую. Бюффон приводил слова путешественника Ла Булэ, который видел «на берегах Тигра и Евфрата, в пустынях Месопотамии и Аравии, арабских мальчиков со столь длинной крайней плотью, что без помощи обрезания эти народы не могли бы выжить». Ренан тоже считал, что обрезание у евреев было насущной необходимостью «из-за слишком длинной и узкой крайней плоти». »

— Жорж Валенсен, «Кошерный секс: евреи и секс»

Данному заболеванию свойственна национально-конфессиональная избирательность. Подвержены, как правило, [христанутые](#), [будданутые](#) и [прочие](#) самцы высших приматов. Расово пгавильным [жыдомуслимам](#) эти ваши фимозы не знакомы в связи с регулярным и своевременным проведением комплекса [лечебно-профилактических мероприятий](#).

Этиология

Фимоз является физиологической нормой для человеческого самца на личиночной стадии развития, однако головка должна открыться к 3—6 годам (в крайнем случае хотя бы к моменту начала полового созревания). Неспроста обрезание традиционное принято делать в столь юном возрасте (в эти же года рекомендовано производить и циркумцизию по медицинским соображениям), пока ещё чадо не познало всех прелестей **спермотоксикоза** — ему не придётся сравнивать «до» и «после», перенастраивать рефлекторный путь от **модифицированного** хуйца к неизвестно как отреагирующему на новшество моску, и что позволит избежать в дальнейшем возможного возникновения различных **психосоматических дисфункций**.

У взрослых в подавляющем большинстве случаев фимоз вызван врождённой неэластичностью крайней плоти, либо сбоями в работе эндокринной системы (сахарный диабет; хотя склонность к нему также обусловлена генетической предрасположенностью). Реже — перенесёнными травмами и воспалениями (рубцовый фимоз). Врождённый фимоз также может быть следствием гормонального дисбаланса: низкий уровень тестостерона и высокий эстрогенов препятствует развитию эластичности препуция (обожравшиеся женских гормонов **трапы** наглядно демонстрируют это — у многих из них головка не открывается), а значит в группу риска поневоле попадают мягкотелые женоподобные вьюноши с **низким уровнем либидо**. Относительно приобретённого фимоза, **есть мнение**, что он может быть вызван как механическими травмами в результате **пирсинга** или **нетрадиционными способами фапа**, например, попытками выебать диван, **стены** и **прочие** грубые неодушевлённые предметы, так и банальным несоблюдением гигиены, когда из-за скопления залежей смегмы и бактерий кожа начинает постоянно раздражаться и трескаться, от чего на её месте появляются жёсткие микроскопические рубцы, которые при срастании стягивают её, в результате чего со временем образуется жёсткое кожное кольцо.

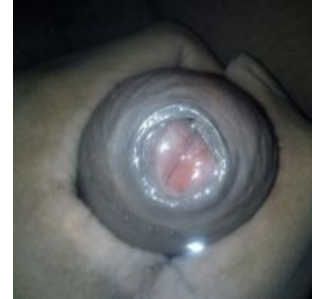Социальные и личностные факторы

Сами по себе жизненные обстоятельства, как внешние, так и внутренние, к природе возникновения и развития сабжа не имеют прямого отношения, однако немало способствуют наличию данного порока и препятствуют его устранению. Из обстоятельств небологического характера можно выделить три основных:

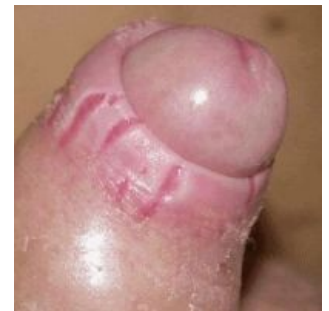- 1. Похуизм и низкий уровень медицинской культуры родителей.** Уже отмечалось, что наилучший период для оперативного лечения фимоза — дошкольный или ранний школьный возраст. Ясен пень, ответственность за своевременное лечение в этот период — целиком родительская прерогатива. Большинство родителей, как правило, ревностно следит за здоровьем своих чад, но по каким-то причинам для неопределённой части граждан сия миссия заключается в контроле цвета соплей и консистенции говна, на проблемные моменты в половой сфере закрываются глаза ввиду их неактуальности для отпрыска в данный период и в надежде на саморазрешение этого вопроса в будущем. Также возможно самое обычное незнание о подобном рода пороках, а следственно ненаблюдение у любимого дитяти каких-либо отклонений.
- 2. Халатность и некомпетентность медиков.** Человек в течение своей жизни проходит туеву хучу всевозможных медосмотров, причём основную их часть — на отрезке между роддомом и военкоматом. Десятки эскулапов заглядывают ему в рот, глаз, жопу, правую ноздрю и кошелёк. Неизменно в составе любой медкомиссии присутствует уролог или хирург, который в обязательном порядке обследует гениталии поциента на предмет выявления варикоцеле и фимоза. На практике на обычных медосмотрах вывернуть залупу просят лишь единицы врачей, а в свёрнутом виде фимозный пинус без ярко выраженных хоботков и прочих отклонений практически неотличим от здорового. И лишь немногие просят показать залупу, и в этом случае, казалось бы, проблема должна быть пресечена едва ли не на стадии зародыша, однако **не тут-то было**... Какими мотивами руководствуется врач, ставя фимозному отроку заключение «здоров» — известно только ему самому и находящимся в вечном отпуске **телепатам**. Можно предположить, что обследующему лекарю впадлу добавлять себе рутинной текучки уже в операционной из-за каких-то пустяков (когда припечёт, клиент сам прибежит, вместе с денюжкой), или же просто похуй. К тому же, как отмечалось выше, фимоз не болезнь, и врач осознаёт, что его бездействие не причиняет вреда здоровью обследуемого. А способность копулировать и репродуцироваться не ебёт никого, кроме самого поциента. В защиту служителей Асклепия нужно отметить, что фимозы 1-й и 2-й степени при визуальном осмотре не всегда диагностируемы, однако при 3—4 степени очевидно даже неспециалисту, что «что-то здесь не так». Возможно, заметивший патологию медик задаст дежурный вопрос «жалобы есть?». В присутствии дебилно **гыгыкающих** за спиной одноклассников (- группников) или стада призывников сложно ожидать от товарища сетований на дефектность

Елена Малышева ебанулась (Пиздец на Телевидении) Малышева раскрывает суть™ фимоза, не снимая свитер

Препуциальное кольцо при фимозе



Рубцовый фимоз



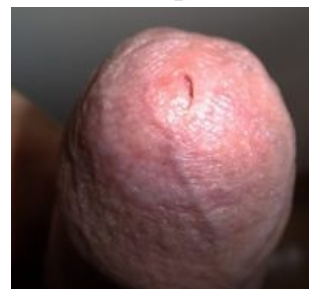причинного места и злосчастия в интимной сфере, и ответ, как правило, предсказуем. А если даже проблему и выявят, то с большой вероятностью могут направить на операцию, а лечиться под нож пациент не захочет с вероятностью в 95%, если дефект его причинного места не затрудняет ему мочеиспускания.

3. **Долбоебизм самого пациента.** Человек, сколь-нибудь решительный и здравомыслящий, осознав свою проблему, как правило, после недолгих раздумий отправляется в поликлинику на приём. Не найдя понимания у лекаря, либо не удовлетворившись эффектом от назначенного лечения, не опускает руки и ищет другого врача. Безвольный закомплексованный тюфяк, столкнувшись с малейшими трудностями, вынужден страдать, заиклившись на этой проблеме, искать себе оправдания, надумывать отсутствие времени и стопицот забот, обвинять во всём лиц, описанных в пп. 1 и 2, незадавшуюся жизнь, несовершенство мира и вообще что/кого угодно, кроме себя, бриллиантового. А ежели он ещё и **альтернативно-одарённая** личность — запросто может убедить себя в отсутствии проблемы как таковой. ЧСХ, если сабж выражен в слабой степени и не мешает пациенту ссать и прочить, он может вплоть до самого начала половой жизни и не догадываться, что кожа вокруг залупы, оказывается, не является частью головки хуя и у большинства людей умеет выворачиваться наизнанку, а потому не считает неспособность так сделать каким-либо недугом.

Клиника, симптоматика

Медицина выделяет **четыре степени фимоза**, а также т. н. «относительный фимоз». Отметим, что разграничения эти довольно условны, а на практике всё очень индивидуально и фимоз проявляет себя в диапазоне от лёгкого дискомфорта в озалупленном стоячем хуе (некоторые случаи фимозов относительного и первой степени) до становящегося проблемным вопроса «**поссать**» (четвёртая степень; вопрос «**откатить-закатить**» в этом случае иррационален). Так или иначе, у большинства пациентов невозможно либо затруднительно и болезненно **озалупливание** хуйца в спокойном и/или эрегированном состоянии, что с большой вероятностью ставит крест на половой жизни оных в случае неприятия необходимых радикальных мер. Помимо этого, одним из характерных симптомов фимоза является гиперчувствительность головки: прикосновения к ней чего-либо, кроме внутреннего листка крайней плоти, скорее отвратительны, нежели приятны и возникает желание сиюсекундного прекращения этих мук. Впрочем, после обрезания эта чувствительность пропадает, так как кожа головки загрубеваает от постоянного трения о тело и бельё, хотя на первых порах весьма некомфортно.

Фимоз четвёртой степени



Очень часто к фимозу прилагается бонус в виде сопутствующих пороков развития половой системы: избытка крайней плоти, короткой уздечки, приращения крайней плоти к головке и т. д. В первом случае злосчастный пинус имеет ещё и крайне непрезентабельную наружность: придаток к хую в виде свисающего морщинистого хоботка вряд ли кому-то покажется кавальным. Впрочем, такой излишек сопровождает фимоз неспроста: в связи с невозможностью ретракции препуция при эрекции этот «запас» очень даже кстати, именно благодаря ему палкостояние у фимозника протекает безболезненно.

Хотя фимоз сам по себе не является болезнью в полном смысле, но благоприятствует развитию ряда уже вполне неиллюзорных хворей. Периодические **поститы** и **баланиты** — старые знакомые многих фимозников. Также существует вероятность возникновения парафимоза, затруднённого мочеиспускания, либо опять же фимоза, но уже **верхней головы**. При осложнении на межушный ганглий, пациент нередко начинает **етра** наслаждаться различными перверсиями сексуального характера, порой, на радость окружающим, пополняя славные ряды **народных фриков**. **Володька Фомин** гарантирует.

Помимо этого, фимоз генетически связан с рядом других дефектов, например, варикоцеле, плоскостопие, пороки развития сердечных клапанов, упоминавшийся уже сахарный диабет и прочая. И если первые два из указанных не вызывают серьёзных тревог, то два последние недвусмысленно указывают на паршивую наследственность, продолжению которой в потомках сабж, собственно, и препятствует.

Гигиена

Принято считать, что сабж якобы становится причиной всевозможных **пиздецом** в связи с невозможностью механической очистки от богатых многолетних залежей **смегмы**. На самом деле смегма — бич как раз тех, кто оголиться таки может (при отсутствии надлежащего ухода, естественно). А при фимозе головка способна самоочищаться по принципу «больше трёх

сантиметров грязь сама отпадает». Впервые сорвавший кожаный колпак с [Головач Лены](#) может с удивлением обнаружить полное отсутствие или минимальное присутствие подзлупного творожка. При ином раскладе МПХ фимозных пациентов уже давно сгнили бы заживо. В общем, все условия лицензу — можешь залупу не мыть, лишь бы не ебался.

Лечение

Основная статья: [Обрезание](#)

По сей день обрезание, берущее своё начало со старинного еврейского обычая, является самым распространённым и единственным гарантированно действенным методом лечения фимоза. Однако в отличие от ритуального обрезания фимознику совсем не обязательно делать обрезание полное, а достаточно ограничиться минимальным или частичным. Более того, в половозрелом возрасте при фимозе желательно делать именно такое циркумцизио (если, конечно, куратор из ZOG не возражает). Связано это с нехуёвой вероятностью значительного снижения чувствительности головки и, как следствие, потерей возможности получать удовольствие от ееека фапа. Необходимо отметить и недостаток неполного обрезания — возможность рецидива болезни, особенно при ненадлежащем подмывании или практиковании жёсткого секса/фапа (есть вероятность того, что остаток вновь зарубцуется, придётся оперироваться повторно, на этот раз выпиливая крайнюю плоть уже [полностью](#)). В конце концов можно [выбрать](#) стиль обрезания на свой вкус и цвет.

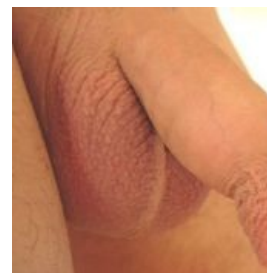Как альтернатива обрезанию, также применяется пластика крайней плоти (препуциопластика). В этом случае крайняя плоть не удаляется, а надрезается в зоне сужения (опционально возможно поперечное зашивание раны), и затем на месте образовавшейся ранки вырастает новая кожа. Несмотря на эффективность, данный метод далёк от совершенства. Особенно это выражено при гипертрофической форме фимоза с хоботком: излишки крайней плоти не удаляются, а следовательно внешней эстетичности не прибавляется. К тому же результат такой операции порой меняет ситуацию на диаметрально противоположную. Из тесного сковывающего футляра крайняя плоть трансформируется в болтающийся мешковидный балахон, что тоже не джуде симпотийно. При атрофической форме фимоза всё обычно заживает куда лучше, однако на члене остаются рубцы как от надреза, так и от кожного кольца, и потому есть риск рецидива болезни. Поэтому, несмотря на то, что такая операция предельно проста (часто проводится в амбулаторных условиях) и достаточно действенна, производится она либо при лёгких формах фимоза, когда нет сильного рубцевания кожи, либо при ущемлении головки крайней плотью или наличии сильных воспалений и отёков кожи (швы при обрезании могут не удержаться, и в этом случае последнее проводят только через месяц-другой после надреза, когда воспаления прекратятся), либо в случае твердокаменного настояния пациента на сохранении крайней плоти:

1. Кожа головки пациента является сильно чувствительной, и потому любое прикосновение трусов к ней является болезненным, и перспектива терпеть всё это недельку-другую, пока головка не огрубеет, отбивает всякое желание удалять крайнюю плоть.
2. Пациенту психологически тяжело расстаться пусть даже с небольшим, но таким родным кусочком плоти, да ещё в ТАКОМ месте. Обрезание для него нечто сродни [ампутации](#).
3. Негоже истинному гою позволять проводить над своим телом бесовские ЕРЖовые обряды. А поебаться, хотя бы разок, очень хочется.

Пластика препуция.

Инструкция в картинках

Для просмотра содержимого используйте кнопки «вперед», «назад» и переключатели.



Половой член, препуциальный избыток которого составляет от его общей длины чуть более чем $\frac{1}{3}$

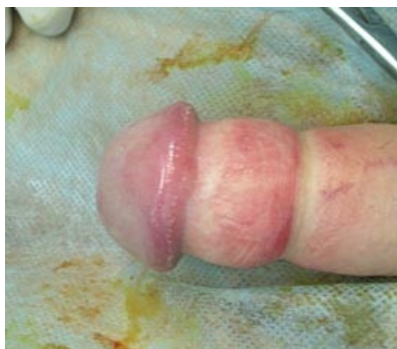Половой член, препуциальный избыток которого составляет от его общей длины чуть более чем $\frac{1}{3}$



Терминальная стадия

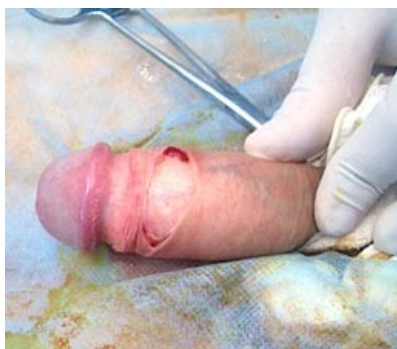Терминальная стадия

Для просмотра содержимого используйте кнопки «вперед», «назад» и переключатели.



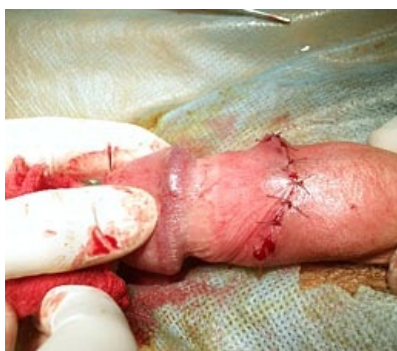Тянем взад

Тянем взад



Режем **вдоль**

Режем **вдоль**



Сшиваем поперек

Сшиваем поперек

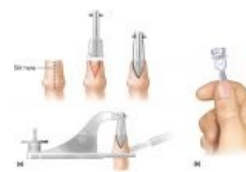

Doing it wrong

«Обрезание этож ваще полный отстой и ты советуешь если фимоз его делать? Да ну нафиг я не буду ничего себе реать и ложиться под ножь...,Как бы охота реально увидеть рррешенгие пррроблемы(обрезание это послый фак, удел неудачников)мб предложите что получше »

— Негодующий школьник требует альтернативного решения на тематическом форуме

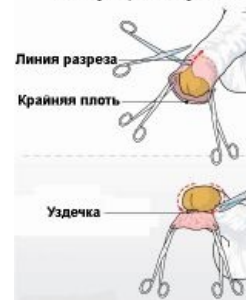
Для просмотра содержимого используйте кнопки «вперед», «назад» и переключатели.



Так чаще делают за бугром

Так чаще делают за бугром

Операция обрезани



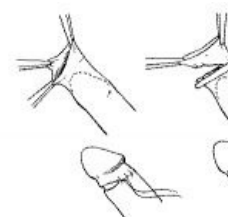
Линия разреза

Крайняя плоть

Уздечка

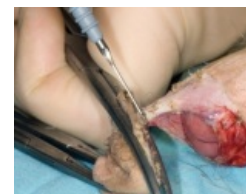А так — у нас

А так — у нас



Частичное обрезание

Частичное обрезание



«Больной фимозом должен заниматься мастурбацией, максимально сильно стягивая крайнюю плоть с головки, насколько это только возможно.

Здесь главное не переусердствовать и не делать резких движений. Желательно такой метод лечения применять **под наблюдением врача**, так как при резком открытии головки полового члена возможно защемление ее крайней плотью.

»

— *Лечимся фаном под присмотром врача, на врача, вместе с врачом*

Почему-то некоторые врачи считают, что операционное вмешательство необходимо лишь в том случае, если вот прямо здесь и сейчас у него на осмотре пациент не явит его взору бордовый глянец своей залупы. Видимо, полагая, что такой фимоз не тру и при лечении можно обойтись нижеописанными танцами с бубном.

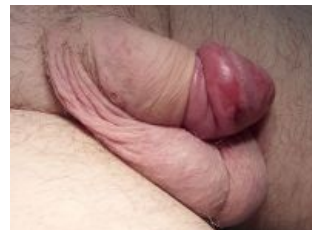Растяжение крайней плоти

— древний тибетский метод лечения фимоза. Брутальный и бессердечный. Бессмысленный и беспощадный



- Обмаз МПХ всякими свежими и не очень **чудо-мазями**. Эффект примерно такой же как от зелёнки при открытом переломе.
- Иногда как самостоятельный метод, а иногда как добавление к умощению кортикостероидами некоторые врачеватели рекомендуют разработанное **челябинскими** медиками для челябинских же фимозников **растяжение** (разрабатывание, расширение) крайней плоти. Этой хуйтой часто-густо маются упоротые сторонники самолечения, у которых фимоз ГМ осложнился до стадии **боклянопоцтита** и препятствует кошкегному лечению фимоза полового хуя, и без каких-либо врачебных консультаций. Суть метода: преодолевая адскую боль и извергая мегатонны проклятий, пациент тщетно тужится выдавить из препуциального мешка его содержимое. Так как осуществить сие немногим легче, чем **высрать арбуз**, результативность такой процедуры, как и вышеописанной, близка к нулевой отметке, а её регулярное проделывание придётся по вкусу разве что заядлым **БДСМщикам**. К тому же такие манипуляции чреваты ущемлением головки крайней плотью с невозможностью вернуть её обратно — **парафимозом**, при котором начинается застой крови в головке и дикие трудности при попытке пописать. В этом случае пациенту следует как можно скорее бежать к урологу и таки сделать обрезание или пластику в течение ближайших суток, иначе НЕКРОЗ ГАНГРЕНА АМПУТАЦИЯ ГРОБ ГРОБ КЛАДБИЩЕ.
- Отмечены также случаи троллинга ололодохтурами особо **мнительных** пациентов. Поржав над хуйцом бедолаги и спизданув ему на «отъебись» что-то вроде «по малой нужде можешь — значит здоров», оставляют страдальца наедине с его проблемами, предварительно прописав ему полоскать муди в отваре ромашки (на всякий случай, во избежание вопросов о назначении лечения). Впоследствии пациент больше лекарю подобными жалобами не беспокоит.
- Относительно **недавно предприимчивый** люд смекнул, что из страданий пациента вполне реально можно **извлекать профит**. На просторах интернетов появилась такая разновидность самолечения как растяжение крайней плоти хирургическими щипцами Гланши. Гои, думая, что судьба таки дарует им шанс и, пока не поздно, нужно хватать её за яйца, спешат облегчить свои кошельки, приобретая заветный инструмент от **ведущего немецкого производителя**. В итоге, пока наебаторы осваивают кровные клиента, вкладывая их в **азартные игрища и блудных девиц**, хуец лошка от истязаний гланшами покрывается всё новыми и новыми рубцами...

I accidentally paraphimosis



В любом случае, все консервативные методы лечения дают положительный эффект чуть чаще, чем никогда, хотя мазать и раздрачивать своего дружка пациенту придётся регулярно, подолгу и не один месяц. Да и занятия подобной хуйтой 95% остоебенивают уже в самом начале, а полный курс «лечения» способны асилить разве только былинные «марафонцы». В итоге пациент либо попросту забывает **свой фимозный хуй на фимоз своего хуя**, либо, если он на **что-то** ещё надеется, или же у него случился парафимоз, даже будучи убеждённым томофобом, преодолевает себя и таки ложится на операционный стол. В довершение всего подобные действия часто лишь усугубляют ситуацию: попытки самостоятельно растянуть от природы неразвитую крайнюю плоть кроме того, что несут с собой риск парафимоза, приводят к увеличению числа рубцов и микротрещин.

Заключение

Не стоит заниматься самообманом и убегать от неизбежности. Фимоз не чирый и не насморк, сам по себе не пройдет. Уповать на чудеса медицины, при которых можно обойтись малой кровью, тоже глупо. Только операция, только хардкор. Без вариантов. **Медики** забывают предупредить, что любая (даже простая) операция всегда связана с риском осложнений. И ещё: проверьте кровь на глюкозу. Диабет — болячка куда более серьёзная, рядом с ней ваши хуепроблемы — комариный пердёж на фоне **бомбардировки Дрездена**.

В мире животных

У братьев меньших, как и у **больших**, фимоз также встречается наряду с другими механизмами внутривидового отбора у высших млекопитающих. Абсолютно логично, что в дикой стае такие самцы обычно занимают место **на самом дне стадной иерархии**. У **сельскохозяйственных животных** фимоз также имеет место, даже разработаны методы ветеринарной помощи, однако по причине экономической нецелесообразности на практике этим никто не занимается и такая скотина выбраковывается. Посему проклиная судьбу фимозник должен благодарить Вишну, Кришну и **Ктулху** за воплощение своей никчемной сущности в человеческой брэнной оболочке, ибо, родись он быдлом не метафорическим, не пасся бы сейчас беззаботно на живописных альпийских лугах, а давно уже пошёл бы на колбасу.

Секс

Опционально возможен. Причём у обладателей клинически более тяжёлых форм — 3-й и 4-й степеней — перспективы несколько более радужны. Плотное прилегание крайней плоти к головке и её малоподвижность создают этакий монолитный и вполне работоспособный девайс, могущий функционировать почти на равных с аналогом без морфологических отклонений. Правда, качество полученного обоими участниками удовольствия от процесса в этом случае весьма сомнительно.

У пациентов с фимозом 1—2 левела в плане генитального соития всё гораздо более сложно. Ввиду того что боль и стояк взаимоисключаемы, второе **пропадает** сразу же после оголения шляпы, а то и во время попытки залупить. Как бы говорящий «я **всё** поняла, можешь не продолжать!» грустно-недоумевающий и в тоже время презрительно-насмешливый взгляд несостоявшейся партнёрши гарантирован! Попытка же отодрать тянку неоголённым хуйцом грозит эпохальным фиаско уже в процессе ебли, ибо злополучная плоть, постоянно норовящая принять положенную во время сего акта позицию, может причинить страдания товарищу уже внутри её организма.

С **жопоеблей** при фимозе дела ещё печальнее. Тут хотя бы ф педсу как-нибудь... а выход на задний двор значительно уже парадного входа. И, видимо, шансы потеревить **ональные губы** нелеченым достоинством крайне малы.

В плане **минета** также всё далеко не безоблачно. Брухля из пары лишних сантиметров сморщенной кожицы вместо няшной пурпурной головки может вызвать у тьян разве что рвотные позывы, но никак не желание обсасывать сие непотребство.

Проще говоря, секс для владельца фимозного срамного уда сопряжен с массой затруднений, неудобств и болью, если вероятен вообще. Некоторые для облегчения мытарств юзают **презервативы**, кому-то помогают всевозможные **лубриканты**. Но без мер, описанных в разделе «Лечение», прийти к настоящим победам на любовном фронте вряд ли суждено.

Фап

Единственный способ профилактики **отравлений организма эякулятом** ввиду иллюзорности **второго** и малоэффективности **третьего** из возможных. Отличительная черта дрочки при фимозе в том, что рукоблуд в процессе елизит шкуркой по поверхности залупы, не оголяя её. И причина такой техники не только в физической невозможности ретракции — когда даже простые прикосновения к чрезмерно восприимчивой головке неприятны и болезненны, то притупляющий ощущения гладкий внутренний листок крайней плоти вместо непосредственного контакта с мозолистой кожей дуньки кулаковой как нельзя кстати. Более того, как **предполагают эксперты**, такой баланс ощущений позволяет при помощи онанизма погрузиться во взнезменное блаженство, недоступное обычным дрочерам, и не приспособленный для ебли хуй как бы заточен именно под рукоблудие. Косвенно об этом свидетельствуют экс-фимозники, обкромсавшие достоинство, с некоторой ноткой печали констатирующие, что фап уже не торт. Отака хуйня, малята.

Детекция пациента IRL

Он всегда один. Вернее, с самками его никто никогда не видел. Если же и пытался заводить связи с ними, отношения эти вскоре прекращались по каким-то невнятным причинам. Такому бесполезно предлагать провести выходные в компании падших женщин или звать на **быдловписки**, заведомо заканчивающиеся поебушками. Когда оказывается в ситуации, сценарий которой явно предполагает постельные сцены в

кульминации, у него внезапно возникает масса важных и неотложных дел, для порешения которых он, откланявшись, спешит удалиться, оставляя в фалломорфном состоянии от столь резкой переменчивости даму/товарищество, так и не понявшую/-их, при чём тут некормленный кот любимой тётушки.

Такое поведение свойственно для личности [интроверсивного](#) типа, либо просто людям нерешительным или инфантильным. Однако наш пациент вовсе не обязательно является замкнутым в своём внутреннем уютненьком мирке отшельником. Он может быть вполне социально активной особью и являть собой хрестоматийное быдло, может быть успешным во многих начинаниях. Кроме одного...

Фимоз ЖПП

Как известно со слов классика, женщина есть не что иное, как неудавшийся мужчина, а значит человеческие заболевания у неё также имеют место быть. В частности клитор, будучи таким недохуем, аналогично своему полноценному гомологу может быть подвержен так называемому «клиторальному фимозу». Сия анатомическая погрешность способна доставлять лулзов бабьему организму не меньше, чем фимоз МПХ — мужскому. Избыточная кожа капюшона клитора, препятствует его обнажению во время половой ебли, тем самым значительно понижая удовольствие от случки. Хотя, благодаря непревзойдённому мастерству [рассуждать здраво и непредвзято](#), обладательница ЖПП может доподлинно установить, что первопричина кроется извне и успешно свалить весь гемор на голову охуевающему ёбырю, который почему-то [не может](#) удовлетворить и, мол, вся [проблема в нём](#).

Лечится женский фимоз, как и мужской, оперативно, путём резекции капюшона клитора под общей анестезией по методу д-ра [Сюткина](#).

Фимоз и имиджборды

Среди обитателей анонимных картинкофорумов наблюдается повышенная концентрация пациентов с сабжем, впрочем, как и неудачников других мастей. Частенько в /b/ создаются фимоз/обрезание-треды, в /me/ Сосача всегда можно найти тред-другой о фимозе. Суровые анонимусы плачутся друг другу в жилетку, [помогают настроиться](#) на операцию, реквестируют гайды по [нофопофону](#), ибо прочить нельзя будет аж целый (!) месяц (!!), а то и два (!!!). Реалисты утверждают о пустой трате времени, денег и нервов, ибо всё равно не дадут. Диванные [аль-факуны](#) рассказывают охуительные истории о том, как у них такое же было, потом они в первый раз поебались, полилась целебная молофья и фимоз рассосался, словно бабка отщептала. Трэш и угар начинается, когда кто-нибудь вбрасывает пикчи свежееобрезанных хуйцов [в отёках](#), [кровищи](#) и [швах](#). Ранимая психика битарда такого удара не выдерживает («Фу, блядь, фу, нахуй!»), и у минуту назад решительно настроенного на скальпель уролога фимоз-куна надолго, если не навсегда, пропадает всякое желание исправлять свой изъян. Ещё бы, это не ЕОТы расчленённой вайпать.

Троллинг фимозника

Не составит труда, ибо жертва и без того уже изрядно затроллена собственным же организмом. Достаточно всячески подчёркивать ущербность его самого и отвратительность экстерьера его огрызка. Эффект значительно усиливается, если вешать от лица представительницы слабого пола, прямодушно излагающей, что экземпляр с подобными признаками вырождения не дала бы ни до, ни после операции, а уж тем более ни за что не стала бы связывать с ним судьбу, ведь [ОНАЖЕМАТЬ](#) и ответственна за здоровую наследственность своих детей.

Минус такой деятельности: несмотря на жутчайшие анальные колики, возразить обычно ничего не имеет, а потому кормит неохотно.

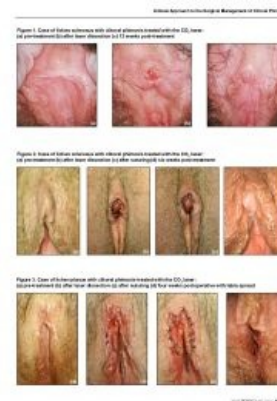Вырожденцы-мужчины имеют телесный изъян, который называется «фимозис», а в народе — незалупа, когда головка члена при половой близости не оголяется: понятное дело, что с таким «орудием» ребенка вообще не зачать.

Чтобы скрыть эту печать дьявола, вырожденцы придумали обряд обрезания. Медикам известно, что больное тело не может справиться с выводом токсинов, отходы опускаются вниз и скапливаются на концах органов. В итоге образуются трофические язвы, начинают гнить ноги (у обычных работяг) или возникает геморрой (у чревоугодников-блюдоманов), а в связи с нарушениями в половой области воспаляется крайняя плоть члена, поэтому хочешь — не хочешь, а обрезание вырожденцам делать приходится.

— Популярный вброс (паста из [трехлебовского](#) высера «Кошуну Финиста Ясного Сокола России»)

Фимоз как субкультурное явление

Женский фимоз и его лечение



- **Фимоз головного мозга** — легендарный мем родом из Кашенки, в наши дни излюбленный фразеологизм луркоёбов, универсальный диагноз оппоненту с точкой зрения отличной от взглядов диагностика. В результате, начитавшись заполонившей все интернеты этой вашей Лурочки, каждый первый школьник нынче осведомлён о такой болезни как фимоз, причём в её узколобо-долбоебическом контексте.
- «Фимоз» («Fimoz») — расовые **лотышские** митозиды с уклоном в грайнд и кашенизм. Определяют своё музыкальное направление как «фимоз-метал» и ссылаются на **Cradle of Kaschenko**, **Tenebraectum** и **Аццкую Сотону** в качестве источников вдохновения. Местами доставляют.

Немного историкоты

- У античных греков и римлян считалась идеальной длинная крайняя плоть, которая закрывала головку даже при эрекции, и уродством ее отсутствие. Наличие такой плоти было одним из показателей **успешности**, **шликабельности** и **респектабельности**. Озалупленный член, а уж тем паче обрезанный, расценивался как мерзкий и невыносимо отвратительный. Баттхертящим унтерменшам, не желавшим мириться со своей дефективностью, приходилось **удлинять** прæпуциум с помощью **кинодесмы** (нехитрой приспособы, представляющей собой **шнурок**, которым связывалась оттянутая крайняя плоть). О том, как такие античные мачо после этого паяли античных шлюх, история стыдливо умалчивает.
- По **неподтверждённым данным**, сабж наличествовал у омежки-питулда от Российского Императорского Дома — будущего рахитичного царя-тряпки Петра в 3.0. Якобы даже по причине сей престолонаследник **не смог** Катюку Кровавую етить, поколе таинства иудейского не свершил. Так-то вот!
- По мнению **английских исследователей**, именно благодаря фимозу снискал **геростратовы** лавры некто **Шарль Гито**, отправивший к праотцам пиндосского президента Гарфилда. У никому не известного до того момента юриста, согласно данным вскрытия тела, был обнаружен сабж, якобы приведший к **шизофрении** на его почве.

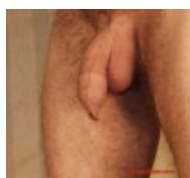

Древнеримская фреска наделяет Приапа явно выраженными признаками фимоза


Правило 34

Соблюдено: [1], [2], [3], [4], [5], [6], [7].

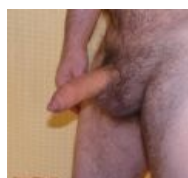Фимозерея



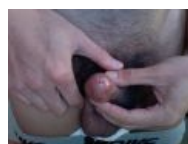NSFW



NSFW



NSFW




Фимозис смотрит на своего обладателя как на **генетический груз**

Древнеримская фреска наделяет Приапа явно выраженными признаками фимоза



Есть мнение, что микеланджеловск «Давиду» сабж статьи знаком не понаслышке

Грета Гунноберг Григории Горин Гунтер фон Лагенс Даниил Хармс Депрессия Диета
Дисбактериоз Доктор Доктор Попов Доктор Хаус Дурдом Евсюков Звёздочка
Иван Гамаз Иммуномодулятор Импотенция Инфекции Йога Йозеф Менгеле
Карательная психиатрия Кашпировский Киркоров КЛБ Клиника Клиническая смерть
Клятва Гипократа Когнитивная психология Когнитивный диссонанс Комплексы Коэльо
Кризис среднего возраста Кровь из носа Лобанов Лоботомия Медик Молодильное яблоко
Мулдашев Наркоман Недоёб НЛП Новодворская Облысение Обрезание Одержимость
Ожирение Онищенко Опухание гондураса Оргазм Осознанные сновидения Пандемия
Паразиты человека Паранойя Пасечник Патологоанатом ПГМ Педоистерия Пейсатель
Пиздецома Преждевременная эякуляция Презерватив Прививки Психолог Разрыв шаблона



Секс

1 Guy 1 Jar 1500 рублей 90% женщин — изнасилованы BDSM Boku no Pico Brazzers
Brb, church Chris-chan Enlarge your penis Everyone else has had more sex than me
Expansion fetish Gachimuchi Goatse.cx Happy Negro Hard Gay I came It's Raping Time!
Jailbait Line Trap MILF Mr. Hands OldVirginMan Olo Playboy Private
The Internet Is for Porn Yaranaika Your resistance only makes my penis harder Аборт
Автофелляция Акротофилия Александр Пистолетов Альфа-самец Американский пирог
Анальное рабство Анальный Анальный секс Анна Бешнова Асексуал Ахегао Берия
Благовония Бревно Буккакэ В СССР секса нет Вазелин Венерические болезни
Вильгельм Райх Вирт Виталий Милонов Вузелки гомосексуализма Вуглускр Выдрочка
Гармодий и Аристокитон Гей-оргиевцы Гелиогабал Гламурное кисо Гуро Девственник
Демократизатор День святого Валентина Детская мода Джагон Джигурда Дима Зубов
Донни Дэвис Дрочер Дружба между мужчиной и женщиной Ебала жаба гадюку Еби гусей
Екатерина II Есть одна тья Жарков Жопа Залупа Зоофилия Изнасилование
Изнасилование малышки Съюзи Импотенция Ирина Бергсет Ирина Сычева Йозеф Фритцль
Катя Самбука Козоёб Константин Крестов Константин Крылов Кофе в постель Краш-фетиш
Куколд Куннилингус Куня Латентная педерастия Лена Головач Линда Лавлейс
Лука Маньотта Лука Мудищев Любовь Мадонна Мальчишник Марина Коваль